

## اثرات هیستوپاتولوژیک کلرید کادمیوم بر بافت کبد و آبشش ماهی نازک *Chondrostoma regium*

فاطمه پیکان حیرتی<sup>۱</sup>، مهتاب خلجی<sup>۱\*</sup>، مسعود زنگنه<sup>۱</sup>، نصرالله محبوبی صوفیانی<sup>۱</sup>، سالار درافشان<sup>۱</sup>

\*mahtabkhalagy@yahoo.com

۱- گروه شیلات، دانشکده منابع طبیعی، دانشگاه صنعتی اصفهان، اصفهان، ایران

تاریخ پذیرش: فروردین ۱۳۹۵

تاریخ دریافت: آذر ۱۳۹۴

### چکیده

بوم سازگان آبی هر روزه، دریافت کننده حجم وسیعی از آلاینده‌هایی همچون فلزات سنگین، هیدروکربن‌ها، آفت‌کش‌ها و مواد آلی هستند. هدف از انجام این تحقیق بررسی اثرات کلرید کادمیوم بر بافت های کبد و آبشش ماهی نازک *Chondrostoma regium* بود. به این منظور تعداد ۱۰۰ قطعه ماهی نازک از یکی از سرشاخه‌های زاینده‌رود به کمک تور پره صید و به آزمایشگاه منتقل شد. ماهیان در ۴ تیمار شاهد، ۰/۵، ۲/۵ و ۷/۵ میکروگرم بر لیتر کلرید کادمیوم قرار گرفتند. بافت های مورد نظر در پایان روز ۱۴ جهت مطالعه آسیب شناسی در فرمالین ۱۰٪ تثبیت شدند. نتایج نشان داد که مهم ترین تغییرات ایجاد شده در بافت آبشش شامل هایپرپلازی، چماقی شدن و همجوشی و در بافت کبد پرخونی، پیکنوزیس هسته‌ای و نکروز کانونی بود. شدت تغییرات وارده به بافت آبشش و کبد متناسب با افزایش غلظت کلرید کادمیوم، افزایش یافت به طوری که بیشترین تغییرات آسیب شناسی در ماهیان تیمار شده با غلظت ۷/۵ میکروگرم بر لیتر کلرید کادمیوم در مقایسه با گروه شاهد مشاهده شد. این نتایج بیانگر اثر کادمیوم در ایجاد تغییرات و آسیب شناسی بافت آبشش و کبد است.

**کلمات کلیدی:** ماهی نازک *Chondrostoma regium*، کادمیوم، آبشش، کبد.

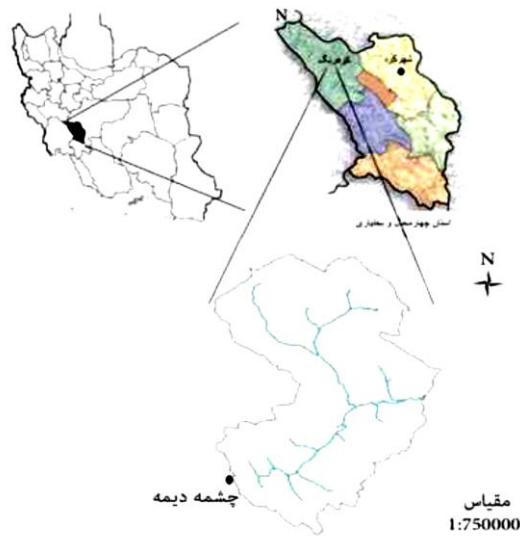
\*نویسنده مسئول

## مقدمه

اکوسیستم‌های آبی هر روزه، دریافت کننده حجم وسیعی از آلاینده‌هایی همچون فلزات سنگین، هیدروکربن‌ها، آفت‌کش‌ها و مواد آلی ناشی از فاضلاب‌های خانگی، صنعتی، معدنی، کشاورزی هستند. این مواد پس از ورود به اکوسیستم آبی موجب آلودگی و تجمع در بدن موجودات آبی می‌شوند. در چنین شرایطی برآورد اثرات این آلاینده‌ها بر بوم‌سازگان آبی، امری کاملاً ضروری است چرا که تغییرات شیمیایی، تعادل بوم‌سازگان را بر هم زده و از عملکرد درست آن، ممانعت می‌نماید. (Canli *et al.*, 1998)

فلزات سنگین از منابع طبیعی و غیرطبیعی به طور پیوسته وارد اکوسیستم‌های آبی می‌شوند و به دلیل مسمویت، حضور طولانی، آلودگی موجودات زنده و حضور در زنجیره غذایی موجودات زنده، تهدیدی جدی برای اکوسیستم به شمار می‌روند. فلزات سنگین به عنوان یکی از گروه‌های اصلی آلاینده محیط‌های آبی در اثر فعالیت‌های طبیعی و نیز به طور عمد در اثر فعالیت‌های انسانی به محیط‌های آبی راه می‌یابند (Jones *et al.*, 2001). این فلزات با تجمع در بافت‌های ماهیان، تغییراتی را در سطوح مختلف عملکردی آنها ایجاد می‌نمایند و امروزه از ماهیان به عنوان شاخص‌های زیستی حساس در بحث ارزیابی کیفیت محیط‌های آبی استفاده می‌شود که می‌توانند اطلاعات ما را در خصوص نوع و میزان آلاینده و نیز مکانیزم‌های سمیت آن‌ها در بوم‌سازگان آبی افزایش دهد (Vutukuru, 2005). بافت‌شناسی نیز ارزیابی کاملی از سلامتی موجود زنده فراهم می‌کند و به طور موثری اثرات مواجهه با آلاینده‌های محیطی را انعکاس می‌دهد (Jaric *et al.*, 2011). لذا می‌توان با بررسی بافت‌ها، اثرات سمی فلزات سنگین را مورد مطالعه قرار داد. بافت آبشش، کبد، روده و کلیه ماهیان اندام‌های مناسب برای مطالعات بافت‌شناسی در محیط‌های آلوده به فلزات سنگین هستند (Jaric *et al.*, 2011). از آنجا که آبشش اولین مکان بعد از پوست است که در معرض مستقیم سموم یا آلاینده‌ها قرار دارند (Bais and Lokhande, 2012)، بنابراین بررسی تغییرات ساختار آبشش شاخص مناسبی برای سموم یا

آلاینده‌هاست. آبشش ماهی‌ها به عنوان اندام مبادله گاز، تنظیم اسمزی، تنظیم اسید-باز، دفع مواد زائد نیتروژنی و تنظیمات درون‌ریز است و به دلیل داشتن سطح وسیع و لایه اپیتلیالی نازک، یکی از راه‌های جذب مواد سمی محیطی مانند کادمیوم است (Bais and Lokhande, 2012). کبد نیز به عنوان بافت خون‌ساز یکی از مهم‌ترین بافت‌های جانوری است که تحت تاثیر فلزات سنگین دچار عوارض نامطلوبی می‌گردد. با توجه به نقش کبد در سم زدایی و نگهداری هموستاز متابولیک بدن، می‌توان از این بافت نیز به عنوان شاخص مناسبی در مطالعات بافت‌شناسی نام برد (Ahmad *et al.*, 2011). کادمیوم تقریباً در تمام بافت‌ها و اندام‌ها مثل کبد، کلیه، آبشش و روده به نسبت بالاتر و در بافت ماهیچه به مقدار کمتر تجمع می‌یابد (McGeer *et al.*, 2012). از سوی دیگر می‌توان بیان نمود که تغییرات بافت‌شناسی در مقایسه با تغییرات تولید مثلی و رشد و نمو حساس‌تر است و زودتر هم رخ می‌دهد و به دنبال آن این‌عنصر باعث تغییرات هیستوپاتولوژیک در بافت‌هایی نظیر آبشش، کبد، کلیه و روده می‌گردد و نهایتاً فعالیت فیزیولوژیک آن‌ها را مختل می‌نماید، در نتیجه ارزیابی بهتر از سلامت ماهی و اثرات آلودگی نسبت به پارامترهای بیوشیمیایی فراهم می‌کند (McGeer *et al.*, 2012). در صورت وجود یون کادمیوم در آب، ماهیان آب‌های شیرین در مقایسه با ماهیان دریایی، کادمیوم بیشتری را طریق آبشش به درون بدن انتقال می‌دهند (Segner and Braunbeck, 1988). مطالعات نشان داده است، گرچه فاکتورهای محیطی نظیر دما، اکسیژن، شوری، pH و سختی نقش مهمی در تجمع فلزات ایفا می‌کند، اما تجمع فلزات سنگین در بافت عمدتاً به غلظت فلز موجود در آب و دوره قرارگیری در برابر آن بستگی دارد. نیازهای اکولوژیک، جنس، اندازه و پوست اندازی موجودات آبی هم در تجمع فلز در بافت اثر دارند (Canli and Kalay, 1998). هدف از این مطالعه بررسی اثرات کلرید کادمیوم بر بافت کبد و آبشش ماهی نازک می‌باشد.



شکل ۱: محل انجام نمونه برداری از ماهیان (۱ سانتی‌متر بر روی نقشه معادل ۷/۵ کیلومتر بر روی زمین است).

### مواد و روش کار

در محلول فرمالین تثبیت شدند. پس از آن چندین مرتبه با اتانول ۷۰ درصد مورد شستشو قرار گرفتند. سپس توسط اتانولهای ۹۵ و ۱۰۰ و نهایتاً توسط بوتانول آبیگری شدند. نمونه‌ها پس از قرار گیری به مدت ۳ ساعت در گزین، به منظور پارافینه کردن در داخل آون در پارافین مایع قرار داده شدند و سپس با پارافین (Merk) قالب‌گیری شدند. از بافت‌ها برش‌هایی به ضخامت ۳ میکرومتر تهیه شد (ادیب و مرادی، ۱۳۸۵). لام‌ها پس از نگهداری ۴۸ ساعته در داخل آون (دمای ۳۷ درجه سانتیگراد) پارافین زدایی شده و با استفاده از همتاکسیلین-فوشین رنگ آمیزی شدند. و به کمک میکروسکوپ نوری مورد مطالعه قرار گرفتند.

### نتایج

میانگین وزنی ماهیان در ابتدای آزمایش معادل  $19/32 \pm 0/188$  گرم و میانگین طول استاندارد  $14/25 \pm 0/45$  سانتی متر بود. در کل دوره آزمایش تلفاتی مشاهده نگردید. در طول آزمایش میزان اکسیژن محلول، درجه حرارت، pH، هدایت الکتریکی و سختی آب بصورت روزانه مورد سنجش قرار گرفت که دامنه آن در جدول ۱ ارائه شده است.

برای انجام این تحقیق ابتدا ۱۰۰ قطعه ماهی نازک از چشمه دیمه (شکل ۱) واقع در استان چهارمحال و بختیاری با استفاده از تور پره صید گردید. سپس ماهیان با استفاده از کیسه پلاستیکی پر شده با اکسیژن خالص به سالن آکواریوم واقع در دانشکده منابع طبیعی دانشگاه صنعتی اصفهان منتقل شدند. ماهی‌ها به مدت روز ۱۰ جهت سازش با شرایط نگه‌داری شدند و سپس به آکواریوم با حجم ۵۰ لیتر و هوادهی شده با سنگ هوای ۱۰ سانتی متری و پر شده با آب شیر بدون کلر مستقر شدند. هر آکواریوم شامل ۱۵ قطعه ماهی بود و در مجموع ۶۰ قطعه ماهی درون ۴ آکواریوم قرار گرفت و آزمایش در ۴ تیمار شامل غلظت‌های ۰/۵ و ۲/۵ و ۷/۵ میکروگرم در لیتر کلرید کادمیوم و گروه شاهد اجرا شد (Thophon et al., 2003).

نمونه برداری از ماهیان در پایان ۱۴ روز پس از در معرض قرار گیری با کادمیوم با برداشت همه ماهیان طی یک روز انجام گرفت. پس از بیهوش کردن ماهیان توسط عصاره گل میخک (۵۰ ppm)، بافت‌های کبد و آبشش به منظور انجام مطالعات بافت‌شناسی جدا شد سپس در محلول ۱۰ درصد فرمالین قرار گرفت. نمونه‌ها ابتدا به مدت ۲۴ ساعت

جدول ۱: دامنه پارامترهای فیزیکوشیمیایی آب (اندازه گیری شده به صورت روزانه)

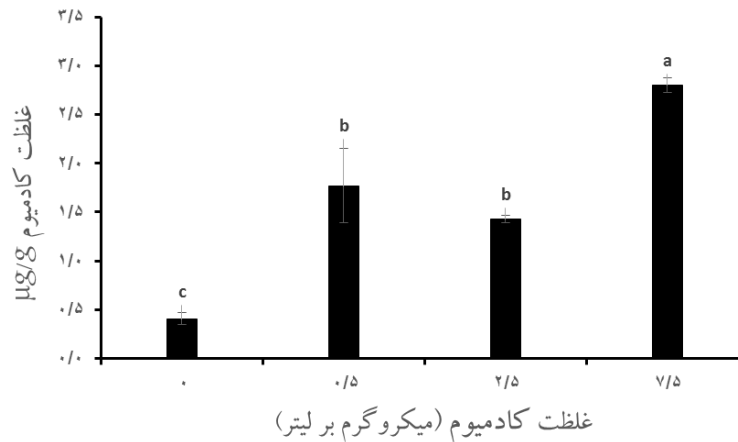
پارامترهای فیزیکی شیمیایی آب	اکسیژن محلول (میلی گرم بر لیتر)	درجه حرارت (درجه سانتی گراد)	pH	هدایت الکتریکی (دسی زیمنس بر متر)	سختی (میلی گرم بر لیتر کربنات کلسیم)
مقادیر	۵-۶/۳	۲۱/۴-۲۲/۵	۷/۱۹-۸/۲۵	۳/۰۶-۳/۴۸	۱۱۲-۱۴۸

کادمیوم محلول در آب در طول دوره در معرض گذاری چهار مرتبه اندازه گیری شد که در گروه شاهد، ۰/۵، ۲/۵ و ۷/۵ میکروگرم بر لیتر کادمیوم به ترتیب در گستره های ۰/۰۵-۰/۰۸، ۰/۰۷-۰/۱، ۲/۲-۳/۱ و ۷-۸/۱ میکروگرم بر لیتر بود. میزان کادمیوم محلول در آب هر کدام از تیمارها در محدوده غلظت تعیین شده قرار داشت. نتایج نشان می دهد که میزان جذب کادمیوم در بافت آبشش ماهیان در معرض ۰/۵ Cd، ۲/۵ Cd و ۷/۵ Cd نسبت به گروه شاهد داری افزایش معنی داری بود ( $P < 0/05$ ) و بترتیب معادل  $1/77 \pm 0/6$ ،  $1/42 \pm 0/06$  و  $2/8 \pm 0/136$  میکروگرم بر گرم وزن خشک بود، در حالی که این مقدار در گروه شاهد  $0/408 \pm 0/11$  بود. بافت آبشش یکی از بافت های است که معمولاً در مطالعات مربوط به بررسی تجمع فلزات سنگین در اکوسیستم های آبی، به عنوان بافت هدف در نظر گرفته می شوند.

تغییرات هیستوپاتولوژیک بافت آبشش در گروه های مختلف آزمایشی در شکل (۳) نشان داده شده است. بافت آبشش سالم با رشته های آبششی منظم مربوط به گروه شاهد است. همچنین تیغه های ثانویه آبششی با فاصله و به طور منظمی در این گروه مشاهده شد (شکل ۳ الف). در گروه ۰/۵ میکروگرم کلرید کادمیوم، هایپرپلازی خفیف در سلول های اپیتلیوم رشته ها و هایپرپلازی و همجوشی ضعیفی در تیغه های ثانویه آبششی دیده شد. این هایپرپلازی خفیف در تیغه های ثانویه آبششی باعث تورم و گریزی شدن در نوک تیغه های ثانویه شده است (شکل ۳ ب) در گروه ۲/۵ میکروگرم کلرید کادمیوم، هایپرپلازی محسوس تر بود، همچنین همجوشی در تیغه های ثانویه بیشتر از گروه قبلی بود. در این گروه گریزی شدن تیغه های ثانویه مشهودتر بود (شکل ۳ ج). کوتاه شدن تیغه های

آبششی در گروه ۷/۵ میکروگرم بر لیتر کلرید کادمیوم و هایپرپلازی و همجوشی در این گروه قابل مشاهده بود. رشته های آبششی شدیداً دچار همجوشی شده و کاملاً به هم نزدیک شده بودند (شکل ۳ د). به طور کلی روند افزایش آسیب های بافتی با افزایش غلظت ماده آلاینده مشاهده شد. کوتاه شدن تیغه های ثانویه در گروه ۷/۵ میکروگرم بر لیتر کلرید کادمیوم به وضوح مشخص بود که نسبت به گروه شاهد افزایش یافته است. اگرچه تغییرات آسیب شناسی بافت آبشش در تمامی گروه ها وجود داشت، اما شدت آن از گروه ۰ Cd تا ۷/۵ Cd افزایش یافت (جدول ۲). هایپرپلازی در همه گروه های آزمایشی مشاهده شد که در گروه ۰ Cd به میزان کمتر و در گروه ۷/۵ Cd به میزان بیشتری دیده شد (جدول ۲). چماقی شدن تیغه های آبششی در گروه ۰/۵ Cd، ۲/۵ Cd و ۷/۵ Cd مشاهده شد که با افزایش دوز مصرفی شدت آسیب به بافت نیز افزایش یافت (جدول ۲). کوتاه شدن تیغه های ثانویه در گروه ۷/۵ Cd شدید ارزیابی شد و در بقیه تیمارها مشاهده نشد (جدول ۲). همجوشی تیغه های ثانویه نیز تنها در گروه های ۲/۵ Cd و ۷/۵ Cd دیده شد که در گروه ۷/۵ Cd شدت بیشتری نسبت به گروه ۲/۵ Cd داشت (جدول ۲).

تغییرات هیستوپاتولوژیک بافت کبد در گروه های مختلف آزمایشی در شکل (۴) نشان داده شده است. بافت کبد سالم با فضاهای سینوزوئیدی و سلول های هپاتوسیت مربوط به گروه شاهد است. در گروه ۰/۵ میکروگرم بر لیتر کلرید کادمیوم پرخونی خفیف مشاهده شد. در گروه ۲/۵ میکروگرم کلرید کادمیوم نکروز کانونی و کاریولیز هسته ای و پرخونی شدیدتر نسبت به گروه قبل مشاهده شد.



شکل ۲- میزان تجمع کادمیوم بافت آبشش در تیمارهای آزمایشی، گروه‌های حداقل دارای یک حرف مشابه فاقد اختلاف معنی‌دار هستند ( $p > 0/05$ ).

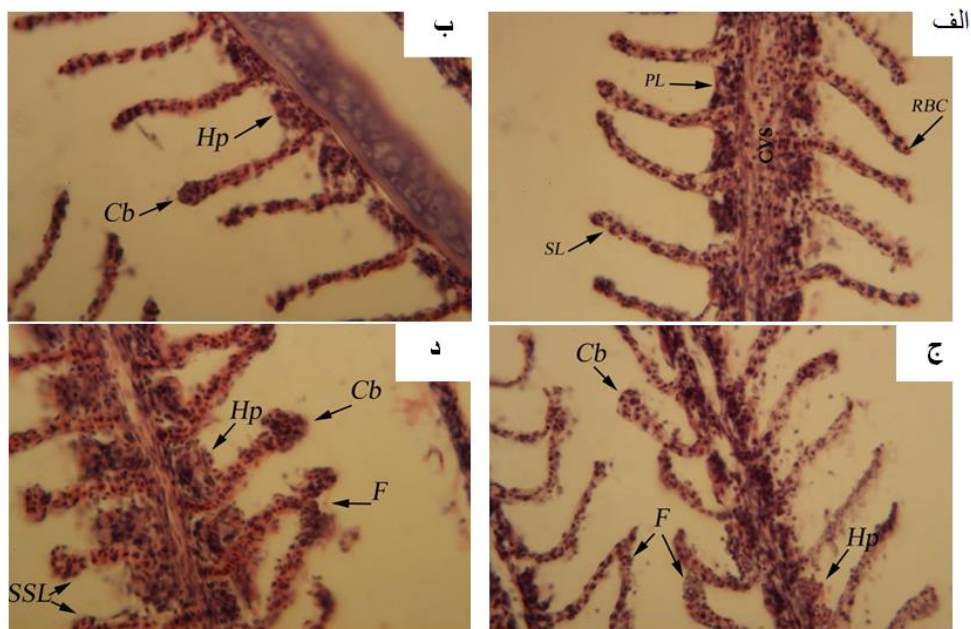
جدول ۲ - درجه بندی نیمه کمی آسیب آبشش ماهی نازک *Chondrostoma regium* در معرض غلظت‌های مختلف کادمیوم پس از ۱۴ روز

گروه‌های آزمایشی	آسیب	۰ Cd	۰/۵ Cd	۲/۵ Cd	۷/۵ Cd
هایپرپلازی سلول‌های اپیتلیال	-	+	++	++	++++
چماقی شدن تیغه‌های ثانویه	-	-	+	++	+++
کوتاه شدن تیغه‌های آبششی	-	-	-	-	+++
همجوشی تیغه‌های ثانویه	-	-	-	++	+++

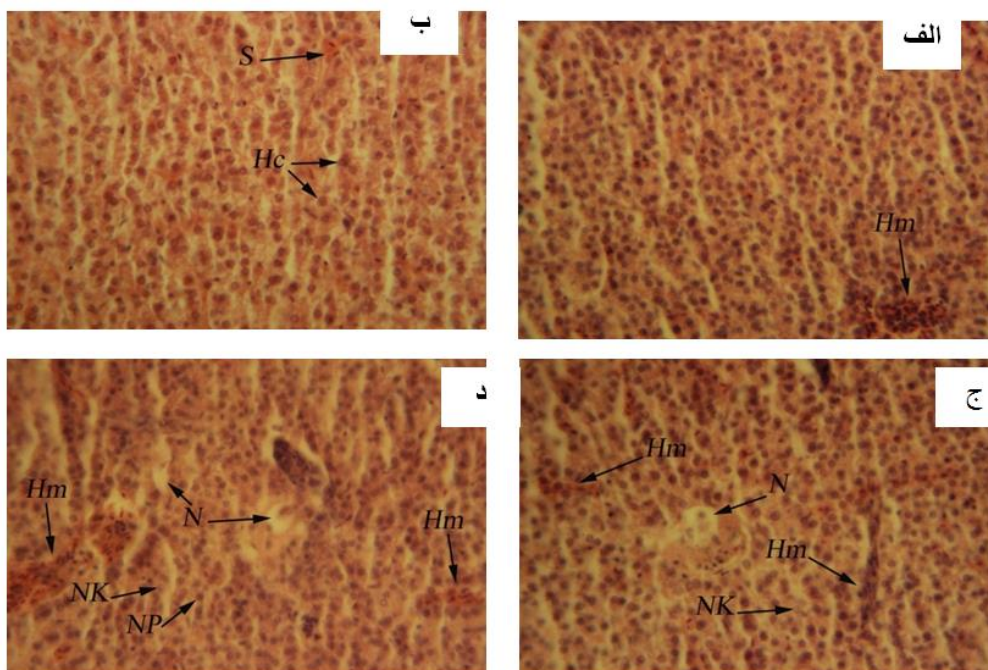
ارزش نمره: عدم وجود عارضه -، ضعیف +، ملایم (رو به ضعیف) ++، متوسط (رو به شدید) +++، شدید ++++

پرخونی خیلی شدید در گروه ۷/۵ میکروگرم در لیتر کلرید کادمیوم و پیکنوزیس هسته‌ای و نکروز کانونی مشاهده شد. اگرچه تغییرات آسیب شناسی بافت کبد در تمامی گروه‌ها وجود داشت، اما شدت آن از گروه ۰ Cd تا ۷/۵ Cd افزایش یافت (جدول ۳). در گروه ۰ Cd بافت سالم کبد، سلول‌های کبدی و هسته سلول‌ها واضح است. پرخونی در همه گروه‌های آزمایشی مشاهده شد که در گروه ۰ Cd به میزان کمتر و در گروه ۷/۵ Cd به میزان بیشتری دیده شد (جدول ۳). نکروز کانونی در گروه

۲/۵ Cd و ۷/۵ Cd مشاهده شد که در هر دو گروه متوسط ارزیابی شد (جدول ۳). پیکنوزیس هسته‌ای تنها در گروه ۷/۵ Cd وجود داشت که شدید ارزیابی شد (جدول ۳). کاریولیز هسته‌ای نیز در گروه‌های ۲/۵ Cd و ۷/۵ Cd دیده شد که در گروه ۷/۵ Cd شدت بیشتری نسبت به گروه ۲/۵ Cd داشت (جدول ۳).



شکل ۳: انواع تغییرات بافتی مشاهده شده در آبشش ماهی نازک پس از مواجهه با کلرید کادمیوم. (با بزرگنمایی ۴۰۰x - لنز ۴۰). الف) تیمار شاهد، آبشش سالم با رشته‌های آبششی منظم، ب) تیمار ۰/۵Cd، هایپرپلازی (Hp) و گریزی شدن (Cb) خفیف، ج) تیمار ۲/۵Cd، هایپرپلازی (HP) و گریزی شدن (Cb) و همجوشی تیغه‌های ثانویه (F)، د) تیمار ۷/۵ Cd، هایپرپلازی (HP) و گریزی شدن (Cb) و همجوشی تیغه‌های ثانویه (F) و کوتاه شدن تیغه‌های آبششی (SSL).



شکل ۴: انواع تغییرات بافتی مشاهده شده در کبد ماهی نازک پس از مواجهه با کلرید کادمیوم (با بزرگنمایی ۴۰۰x - لنز ۴۰). الف) تیمار شاهد، کبد سالم با سلول‌های هپاتوسیت (Hc)، ب) تیمار ۰/۵ Cd، پرخونی خفیف (Hm)، ج) تیمار ۲/۵ Cd نکروز کانونی (N)، کاربولیز هسته‌ای (NK)، د) تیمار ۷/۵ Cd پیکنوزیس هسته‌ای (NP).

جدول ۳ - درجه بندی نیمه کمی آسیب کبد ماهی نازک *Chondrostoma regium* در معرض غلظت‌های مختلف کادمیوم پس از ۱۴ روز

گروه‌های آزمایشی	• Cd	•/۵ Cd	۲/۵Cd	۷/۵ Cd	آسیب
پرخونی	-	+	+++	+++	
نکروز	-	-	++	++	
کاریولیز هسته‌ای	-	-	++	+++	
پیکنوزیس هسته‌ای	-	-	-	+++	

ارزش نمره: عدم وجود عارضه -، ضعیف+، ملایم (رو به ضعیف) ++، متوسط (رو به شدید) +++، شدید ++++

## بحث

مطالعات بافت‌شناسی می‌تواند به عنوان ابزار مفیدی برای ارزیابی آسیب‌های ناشی از فلزات سنگین به کار رود. تغییرات در آبشش، به عنوان یک نشانگر زیستی ریخت‌شناسی در ارزیابی آلودگی محیط زیست به کار می‌رود (جوهری، ۱۳۹۰). بسیاری از سموم به‌خصوص فلزات سنگین مانند کادمیوم می‌توانند با آسیب‌های بافتی آبشش ارتباط داشته باشند به نظر می‌رسد تغییرات هیستوپاتولوژیک ایجاد شده در آبشش ماهی نازک پس از مواجهه با کلرید کادمیوم نوعی پاسخ فیزیولوژیک است که جاندار برای ممانعت از ورود این مواد به بدن خود و جلوگیری از آسیب‌های وارده ایجاد کرده است. تغییرات مشاهده شده در این مطالعه با فلز کادمیوم خاص این فلز نیست و ممکن است با آلاینده‌های دیگری یا در پاسخ مزمن به عفونت‌های انگلی یا باکتریایی هم دیده شود. آبشش‌ها یکی از اندام‌های اصلی در معرض قرارگیری مستقیم با کادمیوم هستند که نقش مهمی در جذب، ذخیره و انتقال فلزات به محیط داخلی به واسطه گردش خون دارند (پیربیگی، ۱۳۹۲). به نظر می‌رسد فلزات سنگین با اثر بر روی سلول‌های آبشش باعث از بین بردن سلول و کاهش جذب اکسیژن از طریق آبشش و اختلال در دفع مواد زائد و بهم زدن تنظیم اسمزی شوند. در مطالعه حاضر با افزایش میزان غلظت کلرید کادمیوم آثار هیستوپاتولوژیک در بافت آبشش مشاهده گردید که این

امر در مقایسه بافت آبشش ماهیان تیمار شاهد با دوز بالای در معرض گذاری با کلرید کادمیوم مشهود بود. نتایج بررسی سلیمانی و همکاران (۱۳۹۱) نشان داد که در معرض گذاری ماهیان بیاح با غلظت‌های ۱ و ۵ و ۱۰ میلی‌گرم بر لیتر سولفات مس محلول در آب به مدت ۹۶ ساعت اثرات سویی بر بافت آبشش دارد به طوری که سلول‌های اپیتلیال دچار هایپرپلازی شده و با افزایش غلظت سولفات مس میزان هایپرپلازی افزایش می‌یابد و سلول‌های لاملا اولیه چروکیده می‌شوند، هم چنین در سلول‌های کلراید تغییر شکل مشاهده گردید. Gardner و همکاران (۱۹۷۰) نشان دادند که تغییرات هیستوپاتولوژیک در تیغه‌های آبشش و لاملاهای تنفسی ماهیان *Fundulus heteroclitus* پس از ۲۰ ساعت در معرض قرارگیری کادمیوم با غلظت ۵۰ میلی‌گرم بر لیتر صورت می‌گیرد. در بررسی آسیب‌شناسی، نکروز و آسیب شدید در تیغه‌های تنفسی، هایپرتروفی تیغه‌های آبششی و هایپرپلازی اپیتلیال سطحی رشته‌های تنفسی و همجوشی در رشته‌های آبششی مشاهده شد. در مطالعه فوق مشابه نتایج حاضر در این تحقیق، تغییرات همه رشته‌های آبششی را درگیر نکرده و برمحل خاصی از کمان‌های آبششی متمرکز نشده بود. این نتایج به نحوی در مطالعه Thophon و همکاران (۲۰۰۳) بر روی باس دریایی آسیایی *Lates calcarifer* طی در معرض قرارگیری با غلظت‌های حاد (۵۰ درصد (۹۶ h, LC۵۰)) و تحت حاد

بدن ماهیان به لحاظ مورفولوژی، عملکردی و فیزیولوژیک کاملاً مشهود است. نتایج مطالعات مختلف نشان‌دهنده افزایش میزان جذب بافتی با افزایش غلظت در معرض گذاری با فلزات سنگین است. نتایج راکی (۱۳۹۳) نشان داد که در عروس ماهی زاینده رود *Petroleuciscus esfahani* با افزایش غلظت نیترات نقره از ۱ به ۲۵ میلی‌گرم بر لیتر میزان تجمع بافتی در آبشش از ۱/۰۸ ± ۳/۶۹ به ۲۱/۷۹ ± ۳/۵۶ میکروگرم بر گرم وزن خشک افزایش یافت. شجاعی (۱۳۹۱) در مطالعه تاثیر میزان فلز کادمیوم در بافت‌های آبشش و کبد و روده عروس ماهی زاینده رود *Petroleuciscus esfahani* در ۴ ایستگاه مختلف بیان داشت که میزان کادمیوم موجود در آب و رسوب تاثیر مستقیم بر میزان جذب کادمیوم در بافت‌های مختلف دارد، به طوری که میزان کادمیوم در ایستگاه چمگردان که دارای میزان بار آلودگی بالاتری در مقایسه با سایر ایستگاه‌های مورد مطالعه در این تحقیق بود، میزان جذب بافتی بالاتری به لحاظ کادمیوم در بافت‌های مورد سنجش به ویژه بافت آبشش نشان داد. این امر در حالی بود که در ایستگاه خرسونک که به لحاظ بار آلودگی فلزات سنگین از وضعیت مناسب‌تری برخوردار بود تجمع فلز کادمیوم در حداقل مقدار خود به میزان ۲/۲۴ ± ۰/۲۹ میکروگرم بر گرم وزن خشک بود. این میزان در ایستگاه چمگردان در بالاترین میزان خود معادل ۵/۰۶ ± ۰/۶۹ میکروگرم بر گرم وزن خشک بود. این مطالعه تاثیر میزان غلظت فلزات سنگین بر جذب بافتی کادمیوم اشاره دارد که این امر در مطالعه حاضر با افزایش غلظت کادمیوم محلول در آب میزان از ۰/۵ تا ۷/۵ میکروگرم بر لیتر مشاهده شد. شده است (شاپوری و همکاران، ۱۳۸۴). در این مطالعه با افزایش میزان غلظت کلرید کادمیوم آثار هیستوپاتولوژیک در بافت کبد مشهودتر شد. مطالعات مختلف انجام شده نیز موید افزایش آثار مخرب در بافت کبد با افزایش غلظت فلزات سنگین است که از آن جمله می‌توان به مطالعه شاپوری و همکاران (۱۳۸۴) در بررسی فلز مس بروی تغییرات هیستوپاتولوژیک بافت کبد اشاره کرد. آن‌ها بیان داشتند که در غلظت‌های پایین در کبد پرخونی، خون‌ریزی، واکوئل‌های چربی و تجمع گلیکوژن‌ها و

(۱۰ درصد حداکثر غلظت مجاز آلاینده) کلرید کادمیوم نیز مشاهده شد. در تحقیق آنان ادم گسترده در سلول‌های اپیتلیایی و همچنین پرخونی در بسیاری از نواحی لاملای ثانویه مشاهده شد. بین ساعات ۷۲ و ۹۶ آبشش‌های بسیاری از ماهیان هیپرتروفی و هایپرپلازی خفیف سلول‌های کلرید و سلول‌های پایه رشته‌های آبششی و تیغه‌های ثانویه را نشان دادند. Nicula و همکاران (۲۰۰۹) تغییرات بافت آبششی ماهی کاراس *Carassius carassius* بعد از ۲۱ روز در معرض قرارگیری با ۱/۶۲۵ میلی‌گرم بر لیتر کادمیوم گزارش کردند. نکروز و از بین رفتن رشته‌های آبششی، هایپرپلازی در برخی نواحی سطح اپیتلیال تیغه‌های آبششی و همچنین افزایش لوکوسیت در برخی نواحی رشته‌های آبششی مشاهده شد. بنابراین سطح تنفسی کاهش پیدا نمود و فعالیت تنفسی آبشش‌ها در نتیجه هایپرپلازی و هایپرپلازی اپیتلیال درونی دچار اختلال شد. Bais (۲۰۱۲) در بررسی اثرات کلرید کادمیوم بر بافت آبشش ماهی آب شیرین چانا *Ophiocephalus striatus* هایپرپلازی رشته‌های آبششی و تخریب تیغه‌های آبششی و نکروز را مشاهده کردند. نتایج مطالعات پژوهش حاضر نشان داد که با افزایش میزان در معرض گذاری ماهی نازک در غلظت‌های کلرید کادمیوم آثار سوء ناشی از کلرید کادمیوم بر روی بافت آبشش مشهودتر می‌شود. با بررسی که Poleksic و همکاران (۲۰۱۰) بر روی اثر فلزات سنگین بر بافت‌های ماهی استرلیاد رودخانه دانوب انجام دادند، بیان داشتند که بافت آبشش مورد آزمایش چندان تغییر نکرده بود. هایپرپلازی سلول‌های اپیتلیال تنفسی ماهی استرلیاد رودخانه اغلب خفیف و قابل جبران است. هایپرپلازی موضعی و پرخونی تیغه همچنین قابل جبران هستند. همانگونه که در بررسی Bais (۲۰۱۲) بر روی ماهی *Ophiocephalus striatus* گزارش شده است، آسیب دیدگی تیغه‌های آبششی در ماهیان امکان دارد سبب مشکلات تنفسی شود این در حالی است که اگر مقدار دوز مصرفی کلرید کادمیوم بالاتر رود و مدت زمان در معرض قرارگیری طولانی‌تر شود تیغه‌های آبششی بیشتری از بین خواهند رفت و در نتیجه مشکلات تنفسی شدیدتر می‌گردد. اثرات سمی کادمیوم بر اغلب بافت‌های



توبولی چیده می شوند (پیغان و مهجور، ۱۳۸۶). در این مطالعه شکل هپاتوسیت ها در برخی موارد دارای حالت غیر نرمال بود. مطالعات زیادی نشان داده اند که تغییرات در تعداد، سایز و شکل نوکلئوس های هپاتوسیت ها می تواند در اثر وجود آلاینده ها و در اثر افزایش دیگر فعالیت متابولیکی هسته یا منشاء پاتولوژیکی رخ دهد. نکرور در هپاتوسیت ها در گونه حاضر ممکن است به اثر تجمعی آلاینده ها و افزایش غلظت آنها در کبد نیز نسبت داده شود که سبب کاهش انتقال خون و در نتیجه کاهش انتقال مواد غذایی به کبد می گردد و کبد ماهی با مشکل تامین انرژی مواجه خواهد شد و نمی تواند بسیاری از وظایف خود را انجام دهد و در نهایت منجر به مشکلات دیگری می گردد (پیر بیگی، ۱۳۹۲).

### منابع

ادیب، ا.، مرادی، م.، ۱۳۸۵. روش های آزمایشگاهی بافت شناسی، انتشارات دانشگاه تهران. ۲۹۶ صفحه.

پیغان، ر.، مهجور، الف.، ۱۳۸۶. اطلس بافت شناسی ماهی، اشکال طبیعی و آسیب شناسی، انتشارات دانشگاه شهید چمران اهواز. ۳۶۴ صفحه

پیر بیگی، ع.، ۱۳۹۲. اثرات هیستوپاتولوژیک سم دیازینون بر کبد، آبشش و خون سیاه ماهی (*Capoeta damascina*)، پایان نامه کارشناسی ارشد دانشکده منابع طبیعی، دانشگاه تهران. ۸۶ صفحه.

جوهری، ع.، ۱۳۹۰. کاربرد نانو ذرات نقره در کاهش عفونت های قارچی تخم در دوره انکوباسیون و اثرات احتمالی رهایش آنها بر تغییرات برخی شاخص های فیزیولوژیکی و ژنومیک ماهی قزل آلا، رنگین کمان، پایان نامه دکتری دانشکده منابع طبیعی، دانشگاه تربیت مدرس، ۷۴ صفحه.

راکی، م.، ۱۳۹۳. تاثیر نانوذرات و نیترات نقره محلول در آب بر تغییرات هیستوپاتولوژیک و خون شناسی عروس ماهی زاینده رود (*Petroleuciscus esfahani*)، پایان نامه کارشناسی ارشد دانشکده منابع طبیعی، دانشگاه صنعتی اصفهان. ۷۵ صفحه.

در غلظت های بالاتر تغییرات سیتوپلاسم، نکرور کانونی و التهاب کپسول کبدی مشاهده می شود و آسیب کبدی بیشتر به صورت خونریزی پیش رونده است. Bilal و همکاران (۲۰۱۱) با بررسی اثر کلرید کادمیوم بر روی کبد و کلیه گربه ماهی آب شیرین *Clarias batrachus* با دوز ۴ و ۸ میلی گرم بر لیتر در مدت زمان ۶۰ روز عنوان نمودند که تغییرات بافتی در این اندامها بصورت سست شدن بافت کبدی، تغییر شکل هسته و واکولیزه شدن سیتوپلاسم سلول کبدی مشاهده می شود، همچنین بیان کردند با دو برابر شدن غلظت کلرید کادمیوم شدت تغییرات به طور قابل ملاحظه ای افزایش می یابد. Nicula (۲۰۰۹) به بررسی ضایعات بافتی ناشی از مسمومیت کادمیوم بر روی کبد، آبشش، کلیه، روده و ماهیچه در ماهی حوض *Carassius auratus gibelio* پرداختند. دوز مورد استفاده ۱/۶۲۵ میلی گرم بر لیتر در مدت زمان ۲۱ روز بود. در کبد لخته شدن و تجمع خون در رگ های کبدی و پارانشیم کبد، وجود قطره های زیاد چربی بر روی کبد مشاهده شد. امین و همکاران (۲۰۱۳) به بررسی تغییرات بافت کبد ماهی گربه ماهی آب شیرین *Channa punctatus* ناشی از تاثیر کادمیوم با دوز ۳ و ۵ میلی گرم در مدت زمان (۱۵-۴۵) روز پرداختند. آنها نکرور در هسته، سست شدن بافت کبد، هیپر تروفی سلول ها، خونریزی در بافت و واکولله شدن سلول را مشاهده کردند Nuntia و همکاران (۲۰۰۸) با قرار دادن گربه ماهی هیبرید *Clarias macrocephalus* در معرض کادمیوم بیان کردند که افزایش اندازه سلولهای هپاتوسیت عمدتاً در سه روز اول دوره در معرض گذاری مشاهده می شود و پس از سه روز از شدت آن کاسته شده و عمدتاً تراکم سلولهای خونی در فضاها، سینوزوئیدی مشاهده شد. Soresh (۲۰۰۹) اثر کادمیوم را بر روی کبد، کلیه و مراکز ماکروفاز در ماهی تیلاپیا موزامبیک *Tilapia mossambica* بررسی کردند. این آزمایش در دوره زمانی ۱۲۰ ساعته و دوز ۲۰/۹۳ میلی گرم در لیتر صورت گرفت و تغییرات قابل توجهی در مراکز ماکروفاز و ماکروفازهای آزاد کبد و طحال و کلیه تیلاپیا مشاهده شد. هپاتوسیت ها در کبد ماهی بر خلاف هپاتوسیت های کبد پستانداران، به صورت

- freshwater catfish, *Clarias batrachus*, *International Journal of Enviromental Sciences*. Vol. 2, pp. 22-28
- Canli, M., Ay O. and Kalay, M., 1998.** Levels of heavy metals (  $Cd^{2+}$ ,  $Pb^{2+}$ ,  $Cu^{2+}$ ,  $Cr^{2+}$  and  $Ni^{2+}$ ) in tissue of *Cyprinus carpio*, *Barbus capito* and *Chondrostoma regium* from the Seyhan river, *Turkish Journal of Zoology*. Vol. 22, pp.149-157.
- Gardner, G. R. and Yevich, P. P., 1970.** Histological and hematological responses of an estuarine teleost to cadmium, *International Journal of Fisheries Research Board of Canada*, Vol. 27, pp. 2185-2196.
- Jaric, I., Visnic-Jeftic, Z., Cvijanovic. and G., Gacic, 2011.** Determination of differential heavy metal and trace element accumulation in liver, gills, intestine of *Acipenser ruthenus* from the Danube River in sebria by ICP-OES, *Microchemical Journal*, Vol. 98, pp. 77-81.
- Jones, I. Kille, P. and Swweney, G., 2001.** Cadmium delays growth hormone expression during rainbow trout development, *Journal of Fish Biology*, Vol. 59, pp. 1015-1021.
- Karadede, H., Oymak, S. A., and Unlu, E., 2003.** Heavy metals in mullet, *Liza abu* and catfish, *Silurus triostegus*, from the Ataturk Dam Lake (Euphrates), *Journal of Enviromental International*, Vol. 30, No. 2, pp. 183-188.
- McGeer, J. C., Niyogr, S. and Smith, D. S., 2012.** Cadmium, In homeostasis and toxicology of non-essential metals, Vol. 31B.
- سلیمانی، ز.، سلامات، ن.، صفاهیه، ع. و سواری، ا.، ۱۳۹۱. بررسی آسیب شناسی آبشش ماهی بیاہ (*Liza abu*) تحت تاثیر سولفات مس، پاتوبیولوژی مقایسه ای، علمی-پژوهشی، سال نهم، شماره ۲، ۶۶۵-۶۷۴.
- شاپوری، م.، عریان، ش.، ساری، ع. و رستمی، م.، ۱۳۸۴. بررسی اثرات حاد فلز مس و تعیین LC 50 آن بر تغییرات بافت کبد، ششمین همایش علوم و فنون دریایی، شماره ۶. صفحه
- شجاعی، ن.، ۱۳۹۱. ساختار جمعیتی عروس ماهی زاینده رود (*Petroleciscus esfahani*) در رودخانه زاینده رود در پاسخ به آلودگی کادمیوم، پایان نامه کارشناسی ارشد دانشکده منابع طبیعی، دانشگاه صنعتی اصفهان، ۷۲ صفحه.
- Ahmad, B., Qureshi, T. A , Manohar, S., Kaur, P. and Khaliq, R., 2011.** Effect of cadmium chloride on the histoarchitecture of liver and kidney of a fresh water cat fish, *Clarias batrachus*, *International Journal of Enviromental Sciences*, Vol. 2. pp. 1-8.
- Amin, N., Manohar, S., Qureshi, T.A. and Salma Khan., 2013.** Effect of cadmium chloride on the histoarchitecture of kidney and liver of a freshwater catfish, *Channa punctatus*, *Journal of Chemical Biological and Physical Science*, Vol. 3, pp. 1900-1905.
- Bais, U. E. and Lokhande, M.V., 2012 .** Effect of cadmium chloride histopathological change in the fresh water fish, *Ophiocephalus striatus*, *International Journal of Zoological Research*, Vol. 8, pp. 23-32.
- Bilal, A., Manohar, S. and Kaur, P., 2011.** Effect of cadmium chloride on the histoarchitecture of liver and kidney of a

- Nicula, M. Dumitrescu.G. and Lunca, M., 2009.** Pathological tissue lesion induced by chronic cadmium intoxication in silver crucian carp *Carssius auratus gibelio* *International Journal of Zootheie*, Vol. 42, pp. 84-90.
- Nuntia, P., Helander, K. and Cheevaporn, V., 2008.** Histopatological alteration of hybrid Walking catfish *Clarias macrocephalus* × *Clarias garipinus* in acute and subacute cadmium exposure. *Journal of Enviromental Asia*. Vol. 1, pp. 22-27.
- Poleksic, V., Lenhardt, M., Jaric, I., Djordjevic, D., Gacic., Z., Cvijanovic, G. and Raskovicy, B., 2010.** Liver, gills, and skin histopathology and heavy metal content of the Danube starlet (*Acipenser ruthenus* Linnaeus, 1758), *Environmental Toxicology and chemistry*, Vol. 29, No. 3, pp. 515-521.
- Segner, H. and Braunbeck, T., 1988.** Hepatocellular adabtation to extreme nutritional conditions in ide, *Leciscus idus melanotus* L. (Cyprinidae). A morphofunctional analysis, *Journal of Fish Physiology and Biochemistry*, Vol. 5, pp. 79-97.
- Thophon, S., Kruatrachue, M., Upatham, E. S., Pokethitiyook, P., Sahaphong, S. and Jaritkhuan, S., 2003.** Histopathological alterations of white seabass, *Lates calcarifer*, in acute and subchronic cadmium exposure, *Journal of Environmental Pollution*, Vol. 121, pp. 307-320.
- Vutukuru, S. S., 2005.** Acute effect of Hexavalent chromium on survival, oxygen consumption, hematological parameters and some biochemical profiles of the Indian major carps, *Labeo rohita*, *International Journal of Environmental Research and Public Health*, Vol. 2, No.3 , pp. 456-462.

## Histopathological Effects of Cadmium Chloride on Liver and Gill of *Chondrostoma regium*

Peykanheraty F.<sup>1</sup>, Khalaji M.<sup>1\*</sup>, Zangeneh M.<sup>1</sup>, Mahbobi Sofyani N.<sup>1</sup>, Dorafshan S.<sup>1</sup>

\*mahtabkhalagy@yahoo.com

1. Faculty of Natural Resources, Isfahan University of Technology, Isfahan, Iran

Received: December 2015

Accepted: March 2016

**Key words:** *Chondrostoma regium*, Cadmium, gill, liver

### Abstract

Aquatic environments received huge amount of pollutants such as heavy metals, hydrocarbons, pesticides and organic materials every day. In this study, the effect of dissolved cadmium chloride on liver and gill in *Chondrostoma regium* was investigated. For this purpose, one hundred fishes were caught by sein net from one of the branches of Zayandeh Roud and transferred to the laboratory. The experiments consist of four treatments including: control group (without cadmium), 0.5, 2.5 and 7.5 µg/l cadmium concentrations. For histopathological studies liver and gill were performed at the end of experiment the samples were fixed in 10% formalin. The highest rate of cadmium concentration was observed in gill at 7.5 µg/l of cadmium equivalent. Hyperplasia, clubbing and fusion were the main gill histopathological changes. Congestion, nuclear psychosis and necrosis were the main liver histopathological signs. Intensity of gill and liver damages showed increased trend in a dose dependent manner.

---

\*Corresponding author