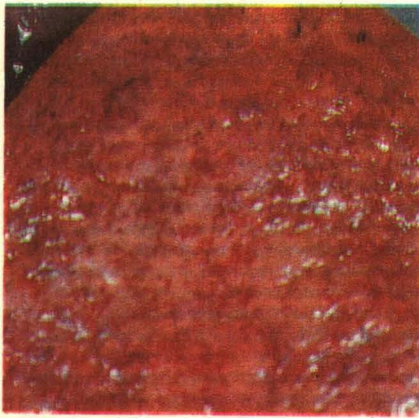
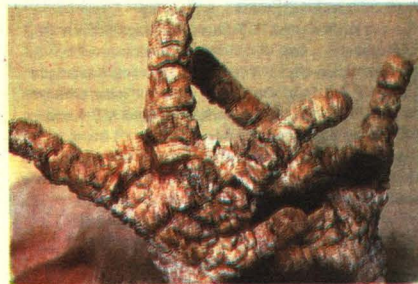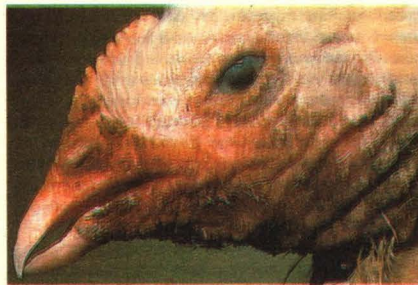


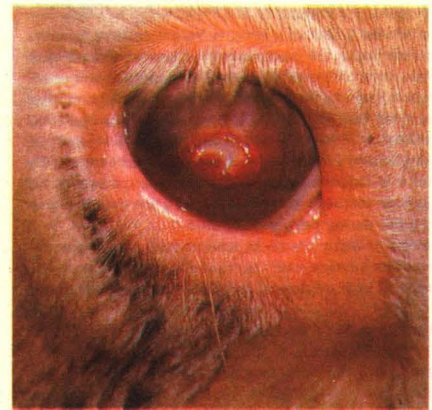# تشخیص شما چيست؟



مورد ۳



مورد ۲



مورد ۱

۶ بره از گله ۱۵۰ راسی در صبح یکی از روزهای اواخر فصل پائیز تلف شده بودند و بسیاری از بره‌های باقیمانده نسبت به حرکت بی‌میل بودند. در کبد بره‌های تلف شده جراحاتی همانند شکل فوق دیده شد.

الف- تشخیص شما چیست؟

ب- چه پیشنهادی برای حل این مشکل ارائه می‌نمائید؟

ج- فصل مناسب برای درمان این بیماری چه زمانی است؟

در گله‌ای، طیور مبتلا دارای پرهای زبر و خشن بوده و شیارهای پا ضخیم و کلفت شده بودند و خونریزی در ناحیه مطابق شکل فوق قابل مشاهده بود، در گوشه دهان، گردن و اطراف چشم درماتیت وجود داشته و در مبتلایان دهان طوطی شکل نیز مشاهده می‌گردد.

الف- تشخیص شما چیست؟

ب- عوامل مستعد کننده در بروز این حالت چه می‌باشند؟

ج- درمان این بیماری چیست؟

در گاو نژاد هر فرودی زخمهای کوچکی در نزدیکی مرکز قرنیه چشم مطابق شکل فوق دیده شده است.

الف- نام بیماری و حالت ایجاد شده چه می‌باشد؟

ب- چه عواملی بیشترین احتمال را در بروز این حالت دارد؟

ج- عوامل عمده موثر در وخیم‌تر کردن این بیماری را نام ببرید.

د- این بیماری با چه بیماریهای دیگری قابل اشتباه است؟

پاسخ در صفحه ۲۰۰